



FISIOTERAPIA DERMATOFUNCIONAL NO PÓS-OPERATÓRIO DA LIPOASPIRAÇÃO: REVISÃO DE LITERATURA

Emilly de Araújo Carvalho¹
Anne C. C. S. Oliveira²

RESUMO

A atuação do Fisioterapeuta Dermatofuncional é indicada em praticamente todos os tipos de cirurgias estéticas, com o conhecimento da atuação fisioterapêutica e o trabalho interdisciplinar, o Cirurgião Plástico terá confiança em encaminhar seu paciente ao Fisioterapeuta Dermatofuncional. Desta forma, o tratamento pós-operatório na lipoaspiração será eficaz, levando o paciente a apresentar uma melhor qualidade em sua pele e recuperação funcional da cicatriz, com resultado estético em sua plenitude. Visa mostrar qual o papel da Fisioterapia Dermatofuncional, como importante coadjuvante na melhora do pós-operatório da Lipoaspiração. Foi realizada uma pesquisa do tipo revisão bibliográfica qualitativa, onde a análise das literaturas teve como objetivo aprofundar o conhecimento sobre a atuação da Fisioterapia Dermatofuncional no pós-operatório de cirurgia plástica de Lipoaspiração. É identificada a importância da atuação e diversas técnicas fisioterapêuticas, para atuação no pós-operatório da lipoaspiração, destacando aqueles referente à diminuição de fibrose tecidual e/ou aderências cicatriciais, bem como a drenagem linfática, ultrassom, radiofrequência e linfotaping. Conclui-se que a fisioterapia é de suma importância no pós-operatório da lipoaspiração, já que a mesma visa prevenir as complicações advindas da cirurgia, além de acelerar os processos de reparo e cicatrização.

Palavras-chave: dermatofuncional; fisioterapia; pós-operatório; lipoaspiração.

ABSTRACT

The work of the Dermato-Functional Physiotherapist is indicated in practically all types of aesthetic surgeries, with the knowledge of the physiotherapeutic action and the interdisciplinary work, the Plastic Surgeon will have confidence in referring his patient to the Dermato-Functional Physiotherapist. In this way, the postoperative treatment in liposuction will be effective, leading the patient to present a better quality in his skin and functional recovery of the scar, with aesthetic result in its fullness. It aims to show the role of Dermato-Functional Physiotherapy, as an important supporting factor in the improvement of the postoperative period of Liposuction. A qualitative bibliographic review was carried out, where the analysis of the literature aimed to deepen the knowledge about the performance of Dermato-Functional Physiotherapy in the postoperative period of Liposuction plastic surgery. The importance of performance and various physiotherapeutic techniques are identified, for performance in the postoperative period of liposuction, highlighting those referring to the reduction of tissue fibrosis and/or scar adhesions, as well as lymphatic drainage, ultrasound, radiofrequency and lymphotaping. It is concluded that physiotherapy is of paramount importance in the postoperative period of liposuction, since it aims to prevent complications arising from the surgery, in addition to accelerating the repair and healing processes.

Keywords: dermatofuncional; physiotherapy; postoperative; liposuction.

1 INTRODUÇÃO

¹Acadêmico de Fisioterapia pelo Uniesp – E-mail: carvalho.emillyaraujo@gmail.com

²Docente do curso de Fisioterapia do Uniesp – E-mail: prof1861@iesp.edu.br



A atuação do Fisioterapeuta Dermatofuncional é indicada em várias cirurgias estéticas, como: lipoaspiração, lipoenxertia, abdominoplastia, mamoplastia, ritidoplastia (rejuvenescimento facial), rinoplastia (correção do nariz), blefaroplastia (correção das pálpebras) e otoplastia (correção do nariz) (LEITE et al., 2013). Segundo Ivo Pitanguy, “a estética reparadora pressupõe uma filosofia, a do bem estar consigo mesmo” (MIGOTTO et.al, 2013).

A lipoaspiração acabou se destacando entre os demais procedimentos cirúrgicos, pois extrai uma grande quantidade de gordura, através de uma pequena incisão na pele, onde torna um procedimento revolucionário. A lipoaspiração não constitui método de emagrecimento, e sim de remodelagem corporal, melhorando a forma e eliminando as gorduras localizadas que são difíceis de serem corrigidas apenas com exercício físico e dieta, além de restaurar a função psicológica favorecendo uma melhor autoimagem e autoestima (MEYER et.al, 2011).

Segundo Guirro e Guirro (2002) os cuidados no pós-operatório exercem uma importante influência, no sentido de se evitar sequelas desagradáveis resultantes do ato cirúrgico, como: hematoma, edema, alterações transitórias de sensibilidade e de pigmentação, alterações do relevo cutâneo, cicatrizes aderentes, deprimidas, hipertróficas ou queiloideanas, fibrose, deiscência da sutura, infecções, lesões nervosas, seroma, sofrimento cutâneo.

O tratamento fisioterapêutico planejado no pós-operatório é amplamente variável e depende das características apresentadas na avaliação, do tipo de cirurgia realizada e do tempo de pós-operatório. Protocolos de tratamento com início mais precoce vêm sendo utilizados na tentativa de reduzir as complicações citadas anteriormente. Entre os recursos utilizados nestes protocolos, podemos citar os recursos manuais (drenagem linfática manual - DLM e massagem manual), cinesioterapia, ultrassom, endermologia, laser terapêutico, os eletroterápicos como: estimulação elétrica nervosa transcutânea (TENS), radiofrequência, entre outros (MEYER et. al, 2011).

Com o conhecimento da atuação fisioterapêutica e o trabalho multidisciplinar, é de importância para evitar os transtornos desagradáveis do ato cirúrgico. Desta forma, o tratamento pós-operatório será eficaz, levando o paciente a apresentar uma melhor qualidade em sua pele e recuperação funcional da cicatriz, com resultado estético em sua plenitude (GRUENDLING, 2007).

Este estudo tem como objetivo buscar evidenciar a importância da atuação do Fisioterapeuta Dermatofuncional no pós-operatório de pacientes submetidos à Lipoaspiração.

2 FUNDAMENTAÇÃO TEÓRICA

2.1 LIPOASPIRAÇÃO

Segundo Silva et al., 2013, a sociedade atualmente busca incansavelmente o fenômeno do “corpo perfeito”, onde vem gerando grandes expectativas e várias modificações nos padrões de beleza. Realizando uma análise retrospectiva, notou-se que o crescimento do número das cirurgias plásticas estéticas iniciou desde o século XIX e no Brasil dados da Sociedade Brasileira de Cirurgia Plástica evidenciou que no período de setembro de 2007 a agosto de 2008 foram submetidos a 457 mil cirurgias plásticas estéticas, sendo as mais realizadas a Mamoplastia de Aumento (21%) e a Lipoaspiração (20%).

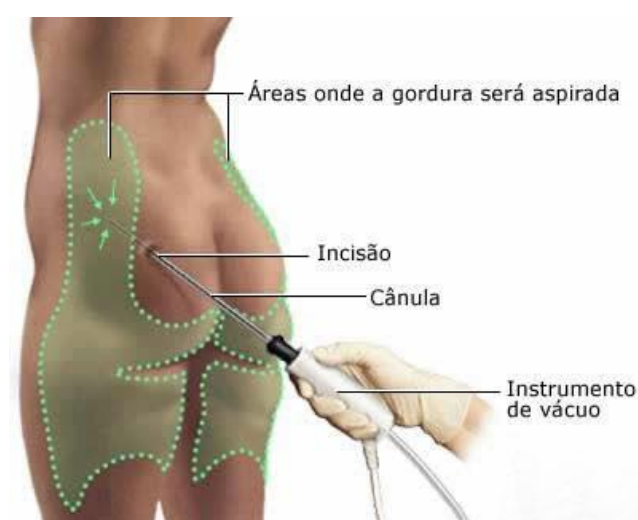
Desde quando foi incluída a lipoaspiração no mundo em 1979 por Illouz, ocorreu uma enorme revolução em relação às cirurgias plásticas, ao ponto em que nos dias atuais é uma das intervenções mais realizadas a anos no mundo (GOMES et al., 2003).

A lipoaspiração foi introduzida no Brasil desde 1980 e ocorre que vem sofrendo um aperfeiçoamento constante e causando um aumento cada vez maior na procura de médicos

especializados na técnica. O avanço tecnológico e os conhecimentos específicos da técnica reduziram suas complicações tornando-a cada vez mais segura (BORGES et al., 2006).

De acordo com a ISAPS (International Society of Aesthetic Plastic Surgery), no ano de 2018, a lipoaspiração foi o segundo procedimento cirúrgico mais realizado entre os cirurgias plásticas, totalizando 1.732.620 cirurgias no mundo, o que representa um aumento de 10% em relação à pesquisa anterior, e de 26% quando comparado ao ano de 2014, denotando o aumento de procedimentos e visibilidade desta cirurgia.

É uma técnica utilizada para a retirada de gordura localizada onde não há ressecção da pele, sendo usado cânulas adaptadas a um lipoaspirador e criando túneis no tecido adiposo para o acesso por incisões pequenas em locais pouco visíveis conforme a figura 1, resultando na definição do contorno corporal. É um método indicado no tratamento de redução de tecido gorduroso localizado (SOUSA et al., 2010).



Fonte: <http://www.plasticanavarro.com.br/lipoaspiracao/>

Figura 1: Técnica de lipoaspiração

De acordo com Silva (2001) a evolução de novas técnicas cirúrgicas de lipoaspiração ainda deixa muitas queixas e sequelas pelos pacientes como equimose, dor, edema, fibrose e retração tecidual, essas são as comuns e presentes no pós-operatório.

Segundo Altomare e Machado (2006), o processo de restauração é iniciado logo após o sangramento causado pela ruptura dos vasos sanguíneos, onde plaquetas formam um coágulo inicial, que atrai células inflamatórias e outras substâncias responsáveis pelo processo de reparação tecidual.

Assim, pode-se estabelecer que a intervenção cirúrgica lesiona as células, estimulando uma resposta fisiológica de reação inflamatória. As células lesionadas são substituídas por tecido cicatricial, composto fundamentalmente por fibras de colágeno (VIEIRA et.al, 2012).

De acordo com Guirro e Guirro (2004), o colágeno é a proteína mais abundante do corpo humano, representando 30% do total dessas proteínas, sendo que esta representa aproximadamente 70% do peso da pele seca. Tem como função fornecer resistência e integridade estrutural a diversos tecidos e órgãos. As fibras de colágeno são reabsorvidas durante o crescimento, remodelação, involução, inflamação e reparo dos tecidos. A reabsorção é iniciada por colagenases específicas que podem digerir as moléculas de tropocolágeno da fibra.

2.2 FISIOTERAPEUTA DERMATO-FUNCIONAL NO PÓS-OPERATÓRIO



A Fisioterapia Dermatofuncional tem sido amplamente recomendada pelos cirurgiões plásticos como forma de tratamento para as cirurgias plásticas. É no pós-operatório que a fisioterapia apresenta sua maior atuação e o planejamento do tratamento é variável e depende das características individuais de cada cirurgia (BORGES et al., 2010).

A atuação fisioterapêutica no pós-operatório de cirurgia plástica possui importante papel quanto à aceleração do processo de reabilitação (ROSA et al., 2011). É focada na prevenção das complicações pós-cirúrgicas objetivando restaurar a funcionalidade, tendo um caráter estético e reabilitador do paciente globalmente, melhorando o quadro algico, a ansiedade, o edema e a funcionalidade do paciente, o restabelecendo de uma maneira global (BORGES et al., 2006).

Segundo Borges (2010) o tratamento fisioterapêutico no pós-cirúrgico possibilita uma melhora significativa na textura, ausência de nodulações fibróticas no tecido subcutâneo, redução do edema, minimização de possíveis aderências teciduais, bem como maior rapidez na recuperação das áreas hipostésicas, ou seja, não só possibilita uma redução das prováveis complicações, como também o retorno do paciente mais rapidamente ao exercício por meio do aumento do aporte circulatório e amenizar a angustia e a ansiedade do paciente no período de recuperação.

Em Meyer (2011) apresentou um protocolo fisioterapêutico para o pós-operatório de pacientes submetidos a lipoaspiração. Onde através da busca em prontuários de pacientes de uma clínica de Fisioterapia Dermatofuncional submetidos à lipoaspiração e da verificação na literatura científica de outros protocolos fisioterapêuticos para o pós-operatório, onde deixou claro as intervenções em cada fase do pós-operatório, segue abaixo a tabela específica.

Fase Inflamatória Atendimento Diário	Fase Proliferativa Atendimento diário	Fase de Remodelação Atendimento em dias alternados
Repouso com deambulação de pequenas distâncias frequente	Ultrassom de 3 MHz.	Ultrassom de 3 MHz.
Compressão: cinta ou malha modeladora	Compressão: cinta ou malha modeladora	Compressão: cinta ou malha modeladora
Exercícios respiratórios	Mobilização suave do tecido conjuntivo	Mobilização do tecido conjuntivo
TENS em casos de dor	Orientações de estimulação sensorial na área cirurgiada através de uma massagem suave proprioceptiva executada pelo próprio paciente	Radiofrequência em caso de fibrose ou flacidez cutânea tardia.
RA Godoy ou pressoterapia	Drenagem linfática manual na área cirurgiada e em membros inferiores associada ao RA Godoy	Drenagem linfática manual na área cirurgiada e em membros inferiores associada ao RA Godoy



Orientações quanto à postura, maneira correta de levantar e deitar, melhor postura para dormir		Estimulação elétrica neuromuscular após 40 dias
Cinesioterapia em membros inferiores com objetivo de prevenção de tromboembolia		Atividade física após 40 dias e alongamentos.
DLM em membros inferiores (região não tratada)		Endermoterapia/Radiofrequência (se necessário em caso de fibrose)

Fonte: MEYER, 2011

2.3 INTERVENÇÃO FISIOTERAPÊUTICA

2.3.1 Crioterapia

Dentre os recursos indicados para possibilitar a melhora na recuperação do ato cirúrgico temos a crioterapia, cuja utilização promove resfriamento do local aplicado, ocasionando vasoconstrição, minimizando o extravasamento sanguíneo e reduzindo a dor. A endermoterapia é também utilizada, pois desagrega as fibroses promovendo com isso um tecido mais uniforme (COUTINHO et al., 2006).

O resfriamento imediato reduz a temperatura tecidual limitando, portanto, o trauma tecidual. A vasoconstrição ocorre por estímulo das fibras simpáticas e a diminuição da pressão oncótica, agregado a diminuição da permeabilidade da membrana que levam a uma redução do edema. A redução do edema, que acompanha a aplicação da crioterapia em seguida a uma lesão aguda, pode ser atribuída à vasoconstrição imediata das arteríolas e vênulas, o que reduz a circulação até a área e, portanto, reduz o extravasamento de líquido para o espaço intersticial. Este efeito fica reforçado pela redução tanto do metabolismo celular como das substâncias vasoativas, tais como histamina (KITCHEN et al., 2003).

2.3.2 Drenagem Linfática

A drenagem linfática é representada principalmente pelas técnicas de Vodder e Leduc. A diferença entre elas está apenas no local da aplicação. Leduc indicou a utilização de cinco movimentos que, combinados entre si, constituem seu sistema de massagem: drenagem dos linfonodos, círculos com os dedos, círculos com o polegar, movimentos combinados (polegar e dedos), pressão em bracelete. Enquanto as manobras de drenagem proposta por Vodder distinguem-se quatro tipos de movimentos: círculos fixos, movimentos de bombeamento, movimento do doador, movimento giratório ou de rotação (GUIRRO E GUIRRO,2002).

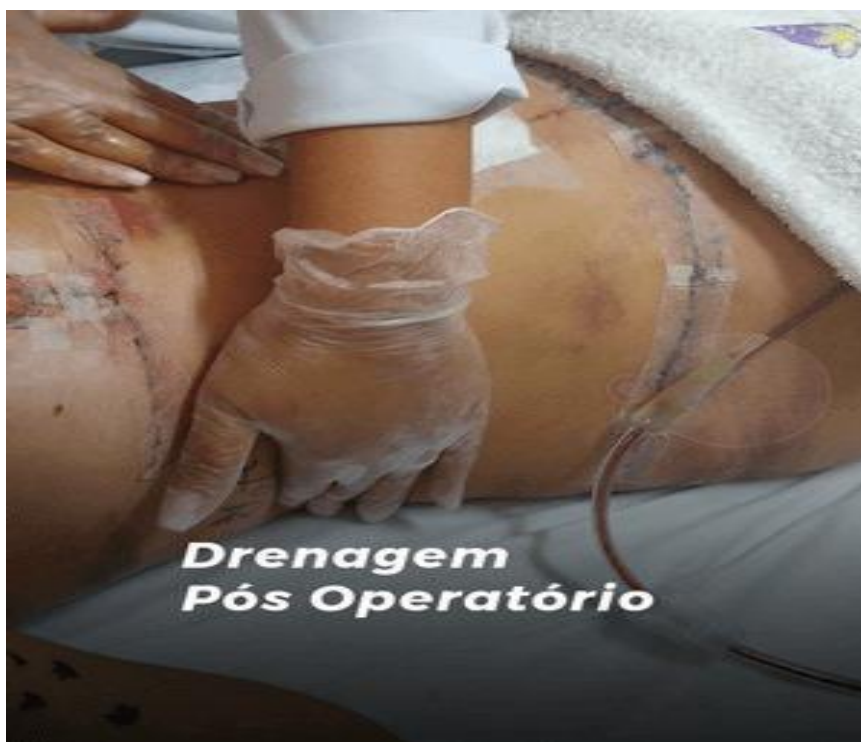Ambas as técnicas associam três categorias de manobras: captação, reabsorção e evacuação da linfa. As manobras devem ser realizadas com pressões suaves, de forma lenta, intermitente e relaxante (GUIRRO E GUIRRO,2004).

A drenagem linfática manual tem como função mobilizar o líquido intersticial, melhorando a motricidade dos vasos linfáticos e congestão tecidual, gerando uma melhora no

desconforto e quadro álgico sendo de grande necessidade no pós-operatório de cirurgias plásticas. (BORGES et al., 2010).

No pós-operatório, a drenagem linfática manual tem um importante papel, devido contribuir para uma recuperação mais rápida, pois alivia a pressão provocada pelo edema, facilita o escoamento da linfa, estimula fibroblastos na mitose das células colágenas e elásticas e remove os resíduos metabólicos (GUIRRO E GUIRRO,2004). Onde a finalidade da drenagem linfática manual é a de estimular o sistema linfático, retirar resíduos, metabólicos, toxinas e reduzir o excesso de fluídos, promovendo diferenciais pressóricos para o deslocamento da linfa e do líquido intersticial, direcionando-o para a corrente sanguínea, podemos observar como funciona a técnica na figura 2 (BRANDÃO et al., 2010).

Os resultados obtidos pelas pacientes foram grande satisfação quanto à eficácia da DLM, que auxiliou na recuperação do PO, apresentando uma diminuição de edemas e hematomas, sendo considerado um tratamento concreto, que além da busca pela melhor aparência estética, promove a função, melhora do edema, e também alivia as dores pós-cirúrgicas. (BASSEGIO; ARIZA; SIMÕES, 2011)



Fonte: <https://esteticalucianalima.com.br/procedimentos/drenagem-pos-operatorio/>

Figura 2: Atuação na drenagem linfática manual.

2.3.3 Ultrassom Terapêutico

O ultrassom terapêutico pode induzir respostas clinicamente significativas em células, tecidos e órgãos por meio de efeitos térmicos e biofísicos. O ultrassom terapêutico aumenta a temperatura do tecido, a taxa de metabolismo local e a atividade enzimática. E pode reduzir a viscosidade dos exsudatos, abrir canais linfáticos e aumentar a circulação, o que ajuda a reduzir o edema (PRENTICE et al.,2004).

O ultrassom proporciona através de seus efeitos térmicos e não térmicos o aumento da velocidade de reparo dos tecidos e cura das lesões, aumento do fluxo sanguíneo, aumento da extensibilidade do tecido, dissolução dos depósitos de cálcio e redução da dor, por meio da alteração da condução nervosa e alterações da permeabilidade da membrana celular. Além dos



benefícios já citados, a reabsorção de hematomas estimulada pelo ultrassom é fundamental na primeira fase do tratamento pós-operatório evitando que fibroses se instalem como consequência (MIGOTTO et al, 2013).

2.3.4 Cinesioterapia

A cinesioterapia é um recurso fisioterapêutico que utiliza exercícios planejados, indicada para promover a autonomia funcional, entre outras inúmeras indicações, sendo considerada uma ferramenta essencial na assistência de fisioterapia. A cirurgia da lipoaspiração, altera a função pulmonar prejudicando as trocas gasosas por reduzir os volumes e capacidades respiratórias. Dentre as possíveis causas pode ser descrita a dor no local da incisão, os efeitos da anestesia e o tempo de permanência no leito (SILVA et al, 2013).

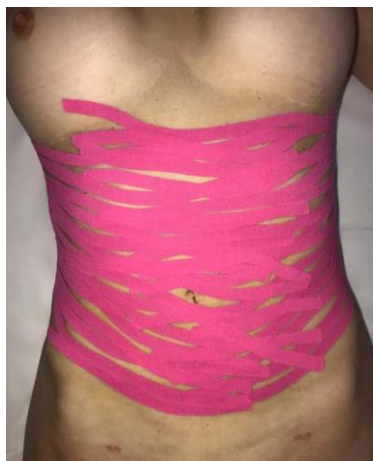A utilização consciente da cinesioterapia em pós-cirurgia plástica se faz extremamente útil na prevenção e no tratamento das aderências e fibroses. O exercício deve ser iniciado tão logo o paciente seja liberado pelo médico, sempre observando os cuidados com as cicatrizes (MACEDO et al., 2011).

A cinesioterapia na fase inflamatória é realizado cinesioterapia respiratória, exercícios miolinfocinéticos dos membros inferiores, de forma a prevenir a estase venosa e possível surgimento de uma trombose venosa profunda, na fase proliferativa é feito alongamento da musculatura do pescoço, mobilização escapular e exercícios miolinfocinéticos e já na fase de remodelação é importante atribuir atividades que o permita ficar mais independente, pois nesse momento o paciente já está começando a realizar suas atividades de vida diária sem ajuda (SILVA et al, 2013)

2.4.5 Linfotaping

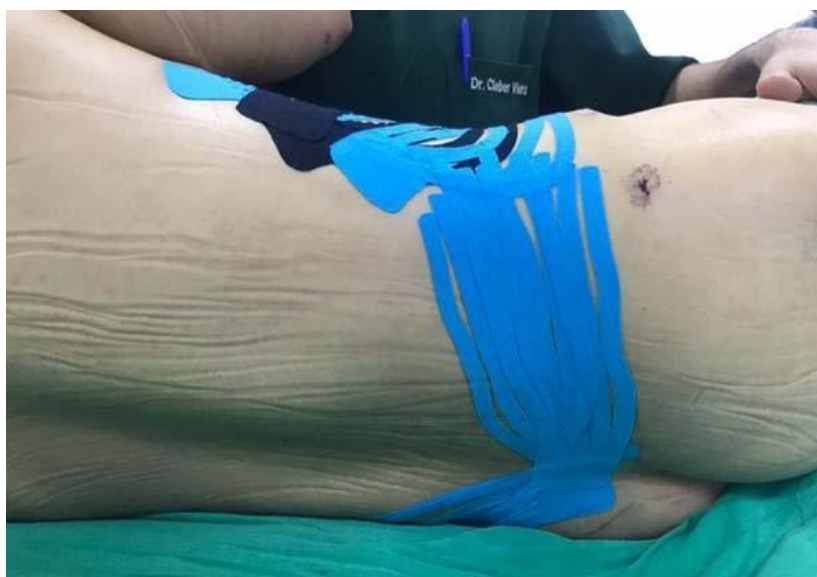O kinesiotaping é uma técnica criada por Kenso Kase, em 1976, utilizando uma fita de cóton, fina, elástica, porosa, adesiva, hipoalergênica sem princípio ativo, que pode permanecer em contato com a pele por vários dias. Seus principais efeitos fisiológicos são analgesia, suporte muscular e correção articular. Os cortes da banda podem ser em X, Y e I. Quando utilizado para o efeito de drenagem linfática, o corte é denominado teia de aranha, polvo ou fan, sendo aplicado sem tensão seguindo o percurso do sistema linfático, proporcionando assim um melhor escoamento da linfa, denominando-se assim linfotaping, conforme mostrando as figuras 3 e 4 (CHI et al. 2016).

De acordo com Chi (2021) o taping linfático, tem o objetivo de prevenir e/ou minimizar as equimoses que são as manchas roxas na pele, reduzindo assim, possivelmente o número de atendimentos e acelerando a recuperação do paciente, promovendo a alta precoce.



Fonte: CHI et al., 2021

Figura 3: Taping linfático com corte “fan” na região anterior do abdome.



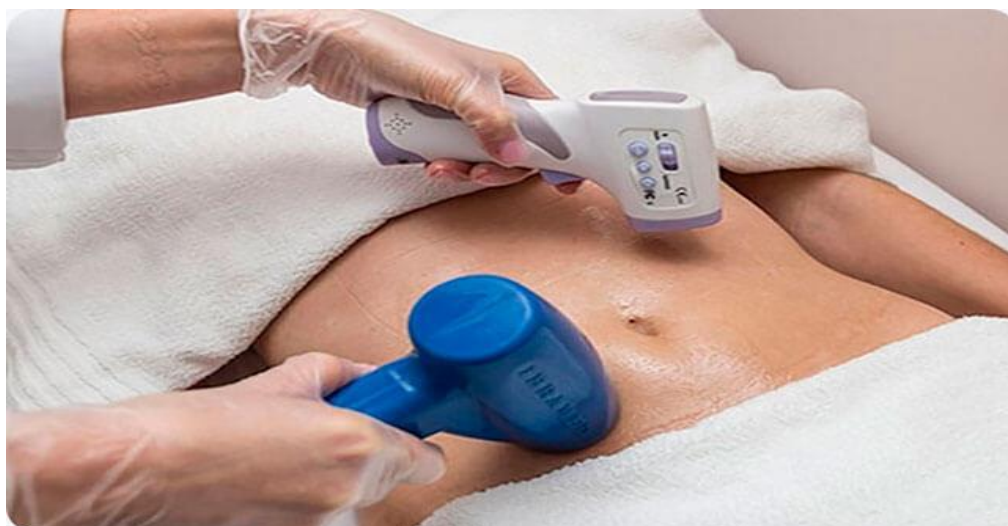Fonte: CHI et al., 2021

Figura 4: Taping linfático com corte “fan” em região dos flancos.

2.4.6 Radiofrequência

A fibrose é um processo natural do organismo em resposta a qualquer cirurgia, que pode ocorrer em maior ou menor grau e sua aparição depende de vários fatores. Logo após a cirurgia, a fibrose é intensa, endurecida e sensível e vários fatores podem influenciar no aparecimento da mesma, como repouso inadequado da área, leves traumas na região (como pegar peso), uso incorreto da cinta compressiva, levando a irregularidades cutâneas e desconforto ao paciente (PIROLA et al. 2011).

Aparelho de alta frequência que com corrente alternada com mais de 3.000 Hz promove diatermia, ou seja, aquecimento por calor profundo. Trata-se de um tratamento não invasivo que melhora a circulação de nutrientes, hidratação tecidual, aumento da oxigenação, lipólise e promove a reorganização das fibras de colágeno, conforme a figura 5. Deve-se salientar que pacientes portadores de marcapasso, desfibriladores, qualquer implante metálico e neoplasias são contra indicados de realizar esse tratamento (BORGES et al., 2006).



Fonte: <https://www.vanessabaggio.com.br/servicos/radiofrequencia-corporal/>

Figura 5: Aplicação da radiofrequência.

3 METODOLOGIA

O presente artigo trata-se de uma revisão bibliográfica qualitativa, este tipo de pesquisa em questão traz uma atualização subsequente, visto que ao leitor obtém e acrescenta conhecimento em menor tempo sobre um determinado tema, onde a análise das literaturas teve como aprofundar o conhecimento sobre os benefícios e atuação fisioterapêutica no pós-operatório da lipoaspiração.

Para o levantamento dos artigos na literatura, realizou-se uma busca nas bases de dados: National Library of Medicine (PUBMED), Scientific Electronic Library Online (SCIELO), Literatura Latino-Americana do Caribe em Ciências da Saúde (LILACS), Physiotherapy Evidence Database (PEDro), Biblioteca Virtual em Saúde (BVS) e Google Scholar (Google Acadêmico).

A busca realizada nas diversas bases de dados, será formada a partir da utilização de Descritores em Ciências da Saúde (DeCS) na língua portuguesa e inglesa. Os descritores que serão utilizados para a seleção dos artigos, são: lipoaspiração, dermatofuncional, pós-operatório.

Foi realizada uma análise de títulos e resumos para obtenção de artigos potencialmente relevantes para a revisão a fim de obter informações consistentes no que diz respeito à atuação fisioterapêutica no pós-operatório, datados de 2001 até o presente ano de 2022. Para adentrar ao critério de inclusão, através da leitura do trabalho completo, os artigos deveriam relacionar-se a cirurgia plástica de lipoaspiração, modalidades fisioterapêuticas na dermatofuncional de forma geral e seus efeitos no tratamento do pós-operatório. Serão excluídos aqueles que não apresentaram compatibilidade com os descritores utilizados.

4 RESULTADO E DISCUSSÃO

Através da revisão de literatura, buscando nas principais bases de dados foi encontrado no total 22 estudos que apontam os benefícios e atuação fisioterapêutica. No decorrer da pesquisa foram selecionados 6 estudos que elencam os benefícios e atuação. Os estudos supracitados foram organizados em tabelas para melhor visualização.

Tabela 1 – Caracterização dos estudos



Autor	Título	Base de dados	Ano de publicação
MEYER, et al.	Protocolo fisioterapêutico para o pós-operatório de lipoaspiração.	Google Acadêmico	2011
MASSON, et al.	Drenagem linfática manual e ultrassom terapêutico no pós-operatório de lipoaspiração e lipoabdominoplastia	PubMed	2014
CHI, et al.	Uso do taping linfático na prevenção da formação de equimoses em abdominoplastia e lipoaspiração.	BVS	2019
SILVA, et al.	Avaliação da fibrose cicatricial no pós-operatório de lipoaspiração e/ou abdominoplastia.	Google Acadêmico	2014
PIROLA, et al.	O efeito da radiofrequência em fibrose pós-lipoaspiração abdominal.	Google Acadêmico	2011
MIGOTTO, et al.	Atuação fisioterapêutica dermatofuncional no pós-operatório de cirurgias plásticas.	Google Acadêmico	2013

Fonte: Elaboração Própria

Tabela 2 – Apresentação dos resultados e conclusões dos artigos.

Autor	Resultados	Conclusão
MEYER, et al.	Resulta a importância de o paciente iniciar o tratamento fisioterapêutico precoce entre o 1º e 3º dia de PO, levando a uma recuperação mais rápida das complicações e diminuindo o número de sessões necessárias.	O fisioterapeuta é um profissional que segue o protocolo de tratamento de forma individualizada para o PO de lipoaspiração e sempre obedecendo às fases de cicatrização de cada paciente.
MASSON, et al.	Foi realizado a associação entre a drenagem linfática manual e o ultrassom terapêutico.	Houve a redução do edema, a fibrose tecidual e o PO indolor.



CHI, et al.	Quando aplicado sobre a pele, o taping proporciona uma maior abertura dos capilares linfáticos iniciais, onde favorece a absorção do líquido intersticial para dentro dos vasos linfáticos e consequente redução das equimoses.	Reduziu ou anulou a formação de equimose no pós-operatório, contribuindo para a diminuição do número de atendimentos fisioterapêuticos, incidência de quadro algico e acelerando assim o restabelecimento dos pacientes no PO.
SILVA, et al.	Os recursos fisioterapêuticos que foram mais utilizados no PO foram a drenagem linfática manual, endermoterapia, massagem de tecido conjuntivo e a radiofrequência. Ambas modalidades terapêuticas têm como principal objetivo a modulação do processo inflamatório e controle da disseminação da fibrose.	Concluem que a intervenção precoce da Fisioterapia Dermatofuncional no pós-operatório favorece a reabilitação, promovendo uma modulação da resposta inflamatória, com gradual redução da fibrose na última avaliação.
PIROLA, et al.	Os resultados têm como ponto de partida a melhora clínica subjetiva e visual do aspecto geral da pele da voluntária antes e após as seis sessões de tratamento, e a análise estatística dos dados obtidos.	É evidenciado que a radiofrequência é indicada para sinais de fibrose pós-operatório da lipoaspiração.
MIGOTTO, et al.	É uma grande aliada nos procedimentos que sucedem à cirurgia, neste período os recursos fisioterapêuticos, atuam proporcionando um ambiente ideal para que a reparação da lesão aconteça, conduzindo ao processo de cura.	O trabalho fisioterapêutico é concluído como uma enorme relevância para o procedimento PO do tratamento imediato ao tardio, pois tem enorme relevância na recuperação funcional do paciente.

Fonte: Elaboração Própria

De acordo com Meyer, et al. (2011), foi realizado uma pesquisa com levantamento de dados composta por prontuários de pacientes que foram submetidos ao tratamento fisioterapêutico no pós-operatório da lipoaspiração, onde é reconhecido a real necessidade do início do tratamento fisioterapêutico precoce, levando a resolução mais rápida das complicações e diminuindo o número de sessões necessárias, já quanto aos recursos terapêuticos que foram utilizados no pós-operatório de lipoaspiração teve uma grande ênfase que a drenagem linfática manual e o ultrassom de 3MHz foram utilizados por todos os pacientes e obtiveram excelentes evoluções.



Podemos ver que em Masson, et al. (2014), foi realizado uma pesquisa com 18 pacientes que passaram pelo procedimento cirúrgico e foi verificada a associação entre a drenagem linfática manual e o ultrassom terapêutico proporcionou uma diminuição estatisticamente significativa do edema e fibrose e também foi capaz de eliminar a dor dos pacientes mesmo com PO tardio após lipoabdominoplastia ou lipoaspiração. A drenagem linfática manual de forma conjunta ao ultrassom terapêutico, foi analisado que as taxas de fibrose tecidual diminuíram após o uso externo aplicado na superfície da área aspirada.

Entretanto em Chi, et al. (2019), foi realizado o ensaio clínico controlado, composto por 20 pacientes, todas que apresentavam indicação cirúrgica de abdominoplastia e lipoaspiração receberam tratamento com aplicação do taping linfático onde vem sendo utilizado extensivamente em diversas áreas da fisioterapia e tem se destacado no tratamento do edema. Portanto acredita-se que a utilização da técnica do taping linfático, para auxiliar na absorção do edema, com a paciente ainda no bloco cirúrgico, é ainda responsável pelo baixo índice de equimoses.

Em Silva, et al. (2014), foi possível analisar os efeitos do tratamento fisioterapêutico no pós-cirúrgico de lipoaspiração quanto à presença de fibrose. A amostra foi constituída por 23 prontuários de pacientes submetidos ao tratamento fisioterápico que foram avaliadas mediante protocolo fisioterapêutico da PANFIC. Além da fibrose foi incluído o edema e a equimose e quando foi avaliado a quantidade de dias para o início do pós-operatório, foi verificado que a média de dias de início da Fisioterapia foi de 4 dias, ou seja, demonstrando o início precoce na intervenção favorecendo a reabilitação e otimização dos resultados dos procedimentos cirúrgicos. Onde foi utilizado a endermoterapia, massagem de tecido conjuntivo e a radiofrequência. Na qual essas modalidades terapêuticas obtêm como principal objetivo a modulação do processo inflamatório e o controle da disseminação da fibrose.

De acordo com Pirola et al. (2011), é identificado nesse relato de caso uma paciente que foi proveniente da cirurgia plástica lipoaspiração em pós-operatório tardio (60 dias após o procedimento) com fibrose abdominal, onde a fisioterapeuta auxiliou na redução desses eventos clínicos, prevenindo e controlando as complicações mais comuns, utilizando recursos apropriados como a terapia por radiofrequência. Foi observado a redução significativa da medida linear da fibrose e importante redução da área, o que proporcionou melhora visual, tendo certo momento teve que realizar a terapia combinada juntamente com a drenagem linfática manual para auxiliar na redução líquidos retidos, produtos catabólicos e rompimento das traves fibróticas, podendo analisar uma melhora significativa no processo de recuperação da paciente.

Portanto em Migotto, et al. (2013), é verificado que o ato cirúrgico constitui uma agressão tecidual que mesmo bem direcionado, pode prejudicar a função tecidual cabendo ao Fisioterapeuta Dermatofuncional atuar com todos os recursos disponíveis para minimizar essas alterações sendo um forte contribuinte tanto no pré quanto no pós-operatório. É possível identificar que no período do pós-operatório os recursos fisioterapêuticos, atuam na tentativa de proporcionar um ambiente ideal para que a reparação da lesão aconteça, estimulando as respostas adaptativas do organismo e conduzindo ao processo de cura. Onde estes recursos quando empregados adequadamente, auxiliam na diminuição do tempo de repouso, restauram a funcionalidade e aceleram a recuperação do paciente sempre deixando em evidência a importância do atendimento imediato pós-operatório.

5 CONSIDERAÇÕES FINAIS

Tendo em base os resultados alcançados com essa revisão, comprova-se que a fisioterapia é de extrema importância no pós-operatório. Contribuindo no processo de cicatrização como, no alívio do quadro algico, na eliminação de edemas, auxiliando na



absorção de hematomas e seromas, minimiza os desconfortos e previne as complicações pós-cirúrgicas.

De acordo com a pesquisa realizada, observou-se que muitos recursos são utilizados para minimizar as possíveis alterações cicatriciais, no entanto, é importante ressaltar que o fisioterapeuta deve realizar uma avaliação detalhada do tecido com a finalidade de escolher o método mais indicado ao caso e assim garantir uma recuperação mais rápida, eficiente e funcional.

Este estudo traz contribuições importantes ao tema, considerando a carência de artigos atualizados comprovando cientificamente a utilização de alguns recursos fisioterapêuticos como radiofrequência e o linfotaping, sugere-se que sejam feitas mais pesquisas utilizando esses recursos no tratamento de prevenção ou complicações no pós-operatório.

Sugere-se ainda que os profissionais fisioterapeutas invistam nos estudos quanto aos recursos fisioterapêuticos e seus benefícios, aplicados no pós-operatório da lipoaspiração, para que possam obter melhores resultados, oferecendo uma melhor qualidade de vida aos pacientes. Tendo em base os resultados alcançados com essa revisão, comprova-se que a fisioterapia é de extrema importância no pós-operatório imediato.

REFERÊNCIAS

ALTOMARE, M.; MACHADO, B. **Cirurgia plástica: terapêutica pré e pós.** In: Borges, F.S Dermato-funcional – Modalidades Terapêuticas nas disfunções estéticas. São Paulo: Phorte, 2006.

AMADO, B.N. c2014. Figura 1. Disponível em:
<http://www.plasticanavarro.com.br/lipoaspiracao/>. Acesso em: nov. 2021

BASSEGIO, C. V.; ARIZA, D.; SIMÕES, N. D. P. **Drenagem Linfática Manual no pós-operatório de dermolipectomia abdominal.** Instituto Brasileiro de Therapias e Ensino-IBRATE, 2011.

BAGGIO, V. c2022. Figura 5. Disponível em:
<https://www.vanessabaggio.com.br/servicos/radiofrequencia-corporal/>. Acesso em: mar. 2022

BORGES, F. S. **Dermato-funcional: Modalidade terapêutica nas disfunções estéticas.** 2. ed. São Paulo: Phorte, 2010.

BORGES, F. S. **Modalidades terapêuticas nas disfunções estéticas.** São Paulo: Phorte, 2006

BRANDÃO, D. S. M. et al. **Avaliação da técnica de drenagem linfática manual no tratamento do fibro edema gelóide em mulheres.** ConScientiae Saúde, v.4, n. 9, p. 618-624, dez. 2010.

COUTINHO, M.M.; DANTAS, R.B.; BORGES, F.S.; SILVA, I.C. **A importância da atenção fisioterapêutica na minimização do edema nos casos de pós-operatório de abdominoplastia associada à lipoaspiração de flancos.** Rev Fisioter Ser. 2006.

CHI, A.; OLIVEIRA, A.V.M.; RUTH, A.C.; SCHLEDER, J.C. **O uso do linfotaping, terapia combinada e drenagem linfática manual sobre a fibrose no pós-operatório de cirurgia plástica de abdome.** Fisioter Bras. 2016



CHI, A.; MARQUETTI, M. G.; DIAS M. **Uso do taping linfático na prevenção da formação de equimoses em abdominoplastia e lipoaspiração.** Rev. Bras. c 2021. Figura 3 e 4. Disponível em: <http://www.rbc.org.br/details/2938/pt-BR/uso-do-taping-linfatico-na-prevencao-da-formacao-de-equimoses-em-abdominoplastia-e-lipoaspiracao>. Acesso em: dez. 2021

CHI, A.; MARQUETTI, M. G.; DIAS M. **Uso do taping linfático na prevenção da formação de equimoses em abdominoplastia e lipoaspiração.** Rev. Bras. Cir. Plást. 2021;36(2):144-150

GOMES, R.S. **Crêterios de seguranaça em lipoaspiração.** Santa Catarina, 2003.

GUIRRO, E.; GUIRRO, R. **Fisioterapia em estética: fundamentos, recursos e patologias.** São Paulo: Manole, 2002. p. 437-447

GUIRRO, R.; GUIRRO, E. **Fisioterapia Dermato-Funcional: Fundamentos, recursos, patologias.** 3ª ed. Barueri: Manoele, 2004.

GRUENDLING, D.S. **A importância do Fisioterapeuta Dermato-Funcional na Reabilitação pós-operatória** – uma visão do Cirurgião Plástico Monografia apresentada ao Curso de Fisioterapia Dermato-Funcional, como requisito final à conclusão do Curso de Pós-Graduação, do Colégio Brasileiro de Estudos Sistemáticos – CBES. Porto Alegre. 2007.

International Society of Aesthetic Plastic Surgery (ISAPS). International survey on aesthetic/cosmetic procedures performed in 2018 [Internet]. West Lebanon: ISAPS; 2018; Disponível em: <https://www.isaps.org/wp-content/uploads/2019/12/ISAPS-Global-Survey-Results-2018-new.pdf>

KITCHEN, S. **Eletroterapia- Prática baseada em evidências.** Editora Manole. 11ª Edição. Manole. 2003

LEITE, C.B.S.; SOUSA, M.L.; ZARAMELLA, S.A.; D'AFONSÊCA A. **Atuação do fisioterapeuta dermatofuncional e seu reconhecimento pela classe médica.** Revista Inspirar movimento & saúde, 2013.

LIMA, L. c2020. Figura 2. Disponível em: <https://esteticalucianalima.com.br/procedimentos/drenagem-pos-operatorio/>. Acesso em: fev. 2021.

MACEDO, A.C.B.; OLIVEIRA, S.M. **A atuação da fisioterapia no pré e pós-operatório de cirurgia plástica corporal: uma revisão de literatura.** Cadernos da Escola de Saúde, Curitiba, 5: 130-145 vol.1, 2011.

MASSON, I. F. B; OLIVEIRA, B.D.A; MACHADO, A.F.P; FARCIC, T.S; JUNIOR, I.E; BALDAN, C.S. **Drenagem linfática manual e ultrassom terapêutico no pósoperatório de lipoaspiração e lipoabdominoplastia.** Indian Journal of Plastic Surgery Janeiro-Abril de 2014

MEYER, P. F.; RÉGIS, A. J. M.; ARAÚJO, H. G.; ABY-ZAYAN, R.; AFONSO, Y. A. **Protocolo fisioterapêutico para o pós operatório de lipoaspiração.** 2011



MIGOTTO, J.S.; SIMÕES, N.D.P. **Atuação fisioterapêutica dermato funcional no pós-operatório de cirurgias plásticas.** Revista Eletrônica Gestão & Saúde Vol.04, Nº. 01, Ano 2013 p.1365-1377

PIROLA, F.M.; BATTISTON, C.Z.; GIUSTI, H.H.K.D. **O efeito da radiofrequência em fibrose pós-lipoaspiração abdominal.** Fisioterapia Brasil - Volume 12 - Número 1 - janeiro/fevereiro de 2011.

PRENTICE, William E. **Modalidades terapêuticas para fisioterapeutas.** Artmed: São Paulo, 2004.

ROSA, A.G.; HONÓRIO, G.J.S.; BRONGHOLI, K. **Avaliação da qualidade de vida em mulheres no pós-operatório de cirurgia plástica submetidas a tratamento dermato-funcional.** XIX Congresso Brasileiro de Fisioterapia; 9 a 12 de outubro de 2011 - Centro Sul; Florianópolis.

SILVA, DB. **A fisioterapia dermato-funcional como potencializadora no pré e pós-operatório de cirurgia plástica.** Fisio&Terapia. 2001;5(28);13-15.

SILVA, R. M. V; SANTIAGO, L. T; FONSECA, W. T; FERREIRA, A. L. M; LOPES, K. L. D; MEYER, P. F. **Avaliação da fibrose cicatricial no pós-operatório de lipoaspiração e/ou abdominoplastia.** Revista científica da saúde – Catussaba, Ano 3, nº 2, abr. / set. 2014.

SILVA, R.M.V. et al. **O uso da cinesioterapia no pós-operatório de cirurgias plásticas.** Ter Man., 2013.

VIEIRA, T.S.; NETZ, D.J.A. **Formação da fibrose cicatricial no pós-cirúrgico de cirurgia estética e seus possíveis tratamentos: artigo de revisão.** 2012.